

Enza Fommei

Ipertensione e Rene




 Primula

© Copyright 2001 by Primula Multimedia S.r.L.

Tutti i diritti sono riservati.

Nessuna parte di questo volume può essere fotocopiata, riprodotta, riedita, memorizzata in archivio o banche dati o trasmessa in qualsiasi forma o con mezzi elettronici, meccanici o altro, senza l'autorizzazione scritta del proprietario del copyright.

Realizzazione Editoriale

 Primula Multimedia S.r.L.
Via C. Angiolieri, 7
56010 Ghezzano - Pisa

ISBN 88-87344-27-2

Le illustrazioni, le immagini ed i grafici sono stati gentilmente forniti dagli Autori.

In copertina: Segno dell'Acquario, Padova, Palazzo della Ragione.

Nota importante

La medicina è una scienza in continua evoluzione. La ricerca e l'esperienza clinica allargano continuamente le nostre conoscenze, in particolare quelle che riguardano trattamenti più specifici e terapie farmacologiche. Quando in questo libro si fa riferimento al dosaggio o all'impiego di qualche farmaco, il lettore deve stare tranquillo che l'Autore e l'Editore hanno fatto il possibile per assicurarsi che tale riferimento sia in accordo con le conoscenze correnti al momento della pubblicazione del volume. È evidente, d'altra parte, che gli schemi di dosaggio cambiano in continuazione per la grande esperienza clinica che si accumula di caso in caso. Pertanto, il lettore che si appresti ad applicare qualcuna delle nozioni terapeutiche riportate nel libro deve verificarne l'attualità e l'esattezza ricorrendo a fonti competenti e controllando direttamente sui foglietti illustrativi allegati ai singoli farmaci tutte le informazioni relative alle indicazioni cliniche, alle controindicazioni, agli effetti collaterali e specialmente alla posologia. L'Autore, l'Editore e quanti altri hanno avuto una qualche parte nella preparazione o nella pubblicazione del volume non possono essere tenuti in ogni caso responsabili degli errori concettuali dipendenti dall'evoltersi del pensiero clinico; e neppure di quelli materiali di stampa in cui possono essere incorsi, nonostante tutto l'impegno dedicato ad evitarli.

Le raccomandazioni diagnostiche e terapeutiche contenute nel presente volume riflettono le opinioni dell'Autore.



9.1 Introduzione

Il rene può essere sia causa di ipertensione arteriosa (glomerulonefriti primitive, nefropatie tubulo-interstiziali, steno-ostruzione dell'arteria renale) che "bersaglio di danno d'organo" nelle forme di ipertensione arteriosa persistente, primitiva o secondaria.

La valutazione clinica del paziente iperteso deve prevedere un inquadramento anamnestico/obiettivo, strumentale e di laboratorio diretto a:

1. riconoscere le forme secondarie potenzialmente correggibili,

2. individuare altri fattori di rischio per malattia cardiovascolare.

Pertanto, il ruolo dell'imaging nel paziente iperteso è fondamentale per

1. documentare o escludere le cause di secondarietà valutando le logge surrenaliche, il rene ed i suoi vasi, lo spazio retroperitoneale mediano e l'aorta;

2. individuare le eventuali patologie d'organo associate e potenzialmente aggravare dallo stato ipertensivo.

L'imaging renale si avvale di tecniche radiologiche convenzionali (arteriografia, urografia c.v., pielografia ascendente) e di tecniche più moderne e complesse come l'ecografia, il Color Power-Doppler, la TAC, la RMN. Tutte le tecniche elencate rivestono un ruolo preciso nell'iter diagnostico secondo la patologia di base.

L'ecografia convenzionale B-Mode, è la tecnica di prima scelta nella diagnosi delle patologie renali ed extrarenali responsabili di I.A. I vantaggi di questa tecnica, largamente diffusa, sono rappresentati dalla semplicità, dalla riproducibilità e non invasività e dalla mancanza di effetti collaterali. Negli ultimi anni, il rapido sviluppo della tecnologia ecografica e del metodo Color Power-Doppler (CD) hanno stimolato un vivo interesse nello *screening* dell'ipertensione e della malattia renovascolare (MRV). Inoltre, la possibilità di misurare i parametri di resistenza vascolare offerta dal Color-Doppler, ha stimolato un notevole interesse sia nella valutazione della progressione del danno renale associato ad ipertensione che della risposta vasomotoria parenchimale all'uso di farmaci antiipertensivi.

Il ruolo dell'urografia (e della *pielografia ascendente*) si è progressivamente ristretto ai rari casi di patologia ostruttiva o da reflusso.

L'arteriografia tradizionale o per sottrazione d'immagini è sicuramente l'indagine di riferimento nella patologia steno-ostruttiva dell'arteria renale. Tuttavia, il suo uso a scopo di *screening* è fortemente limitato dalla invasività del metodo e dalla potenziale nefrotossicità del mezzo di contrasto iodato.

Le tecniche tomografiche più costose e complesse come la TAC, la TAC spirale, la RMN sono indagini di secondo livello capaci di fornire soluzione a gran parte dei quesiti diagnostici correlati con la diagnosi di ipertensione arteriosa.

9.1.1 Valutazione delle logge surrenaliche

Ecografia

Lo studio morfologico delle ghiandole surrenali normali è complesso e, a dispetto dei numerosi successi, l'ecografia appare relativamente poco sensibile nella diagnosi delle piccole masse. La dimostrazione ecografica del surrene normale varia secondo diversi autori dal 78-79% a destra al 44-90% a sinistra [1]. Una lesione surrenalica può essere chiaramente resa evidente se ha un $\text{O} > 1$ cm (Fig. 9.1, 9.2). Le lesioni con $\text{O} < 1$ cm sono evidenti solo se presentano una ecogenicità inferiore a quella del grasso perisurrenalico. Pertanto la maggior parte dei piccoli tumori, in particolare gli adenomi di Conn, sono molto difficili da dimostrare mentre l'iperplasia surrenalica sfugge di

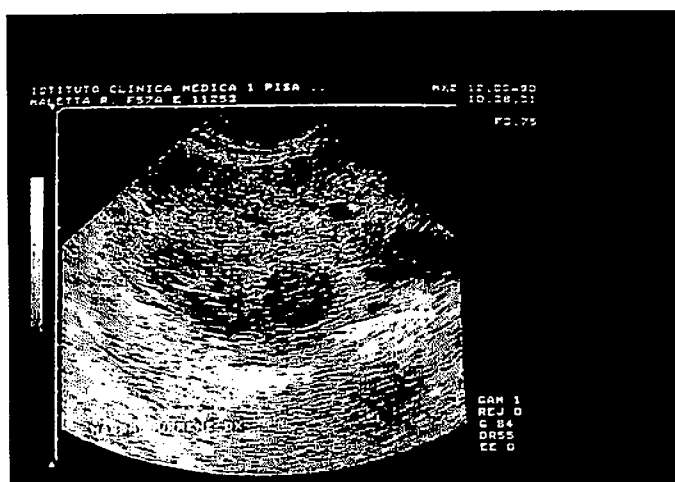
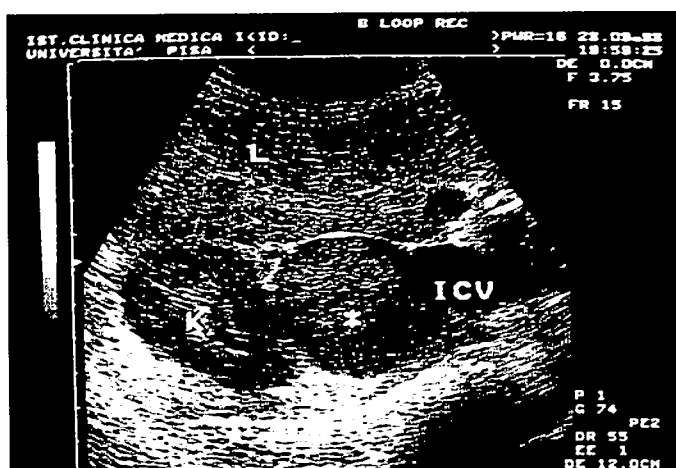


Figura 9.1 e 9.2 Ecografia convenzionale in scala di grigi. Scansione sottocostale ascendente destra con paziente in decubito semilaterale sinistro. La massa surrenalica destra contrae rapporti con il segmento epatico (L), la vena cava inferiore (ICV) ed il polo superiore del rene destro (K).

regola all'esame ecografico [2]. Il feocromocitoma si presenta comunemente come una massa solida, ipoecogena, di vario diametro, con margini netti e ben definiti. Nelle masse di maggior diametro è frequente la presenza di piccole lacune cistiche, indicative di aree di necrosi o emorragia intratumorale [3]. Indipendentemente dalle dimensioni della neo-formazione surrenalica, il campionamento Color-Doppler evidenzia comunemente un *pattern* di diffusa ipovascolarizzazione.

Tomografia Assiale Computerizzata (TAC)

La TAC permette l'individuazione del surrene pressoché nel 100% dei casi grazie alla diversa densità del tessuto adiposo rispetto alla ghiandola normale [4]. Per questo la TAC è diventata la tecnica di prima scelta per la valutazione delle masse surrenaliche conosciute o sospette. Essa consente una definizione adeguata e bilaterale di sede, volume, forma, dell'interessamento vascolare, dell'estensione della lesione, dei rapporti loco-regionali e dell'eventuale interessamento linfonodale o metastatico. Comunemente sono necessarie sezioni di 10 mm di spessore, sebbene per ottenere una migliore definizione morfologica siano talvolta necessarie sezioni di 5 mm. L'iniezione di contrasto generalmente non è necessaria, ma può fornire qualche informazione sulla natura della lesione ed i rapporti con le strutture vascolari (vena cava). Alla TAC l'aspetto morfologico delle cisti semplici, dei mielolipomi e delle necrosi emorragiche possono essere così caratteristiche da non meritare ulteriori indagini. Nella TAC senza contrasto, la presenza di bassi valori di attenuazione deporrebbe per la benignità delle lesioni surrenaliche mentre una densità >20 unità Hounsfield deporrebbe per una lesione tumorale o metastatica. Il basso valore di densità del surrene normale dipende dalla ricchezza di lipidi intracitoplasmatici [5].

Risonanza magnetica nucleare (RMN)

La RNM è particolarmente utile nella diagnosi di feocromocitoma, quindi è l'indagine di prima scelta in presenza di valori elevati di catecolamine circolanti. L'adenoma non-funzionante, nelle immagini pesate in T2, è simile al tessuto surrenalico normale, mentre il feocromocitoma mostra nelle sequenze in T2 un segnale di alta intensità che è patognomonico. Gli adenomi funzionanti e le metastasi surrenaliche tendono ad avere un'intensità intermedia nelle sequenze in T2 [6]. La RNM con gadolinio può essere utile per definire i rapporti anatomici fra tumori del surrene e strutture vascolari.

Il riscontro occasionale con ecografia, TC o RNM di incidentalomi surrenalici non funzionanti di $\varnothing > 1$ cm, varia da 0,35 al 5% [7]. In realtà la prevalenza occulta di adenomi nelle casistiche autoptiche è molto più elevata, da 6,8-8,7% degli adulti [8].

Scintigrafia surrenalica

La scintigrafia surrenalica è relativamente costosa, non offre la risoluzione spaziale dell'ecografia, della TAC e della RNM ma è tipicamente un'indagine funzionale. Analoghi radiomarcanti dei substrati richiesti per la sintesi degli ormoni surrenalici (analoghi dello iodio-colesterolo) possono essere usati per localizzare un adenoma surrenalico funzionante o un feocromocitoma. Ad esempio il ^{131}I -6- β -iodometil-19-norcolesterolo (NP59) e il ^{75}Se -6- β -seleniometil-colesterolo sono utilizzati per evidenziare e localizzare le lesioni della corteccia surrenale come l'iperaldosterono-

ma, i tumori responsabili di sindromi di Cushing ACTH-indipendenti ed altri tumori surrenalici funzionanti. Per sopprimere il tessuto surrenalico normale ACTH-risponso e migliorare i risultati della scintigrafia, l'esame viene eseguito sia basalmente che dopo dosi "soppressive" di desametasone, al fine di valutare l'asse ipofisi-surrene e gli stati di ipersecrezione "autonoma".

Il feocromocitoma, il neuroblastoma ed occasionalmente il paraganglioma possono essere individuati usando meta-iodo-benzil guanidina (MIBG), un analogo della guanetidina, marcato con ^{131}I o ^{123}I per individuare i tessuti che concentrano catecolamine. Il MIBG è particolarmente utile nella diagnosi e localizzazione di tessuto surrenalico ectopico sede di sintesi di catecolamine [9]. Nei pazienti con feocromocitoma MIBG negativo può essere utile eseguire una tomografia a positroni (PET) con 2-deossi-2[F 18]fluoro-Dglucosio (F-18 FDG) che si concentra nei tessuti metabolicamente "iperattivi"[10].

Biopsia surrenalica

La biopsia con ago sottile riveste un ruolo importante nei casi dubbi, soprattutto nel sospetto di lesioni metastatiche. L'agoaspirazione ecoguidata viene eseguita con aghi sottili per citologia (21G) o a mano libera con guida ecografica continua o con sonde a guida fissa. L'infissione dell'ago a destra può seguire la via transepatica o intercostale, mentre a sinistra è indicata esclusivamente la via intercostale. In caso di feocromocitoma non sospettato sono state descritte crisi ipertensive transitorie dopo le manovre di agoaspirazione [11].

9.2 Valutazione della morfologia renale

9.2.1 Patologie parenchimali

L'ipertensione è comunemente associata con le nefropatie parenchimali avanzate e con l'insufficienza renale cronica. Nelle glomerulopatie ed in genere nelle patologie tubulo-interstiziali l'ecografia B-mode in scala di grigi rappresenta l'indagine di prima scelta.

I parametri morfologici quali il \varnothing longitudinale bipolare, lo spessore corticomidollare e l'ecogenicità, la presenza di lesioni parenchimali, la presenza di idronefrosi possono indirizzare la diagnosi e stabilire il ricorso ad indagini di secondo livello (TC e RNM).

Rene grinzoso

Alla presenza di un rene piccolo ($\leq 8\text{cm}$) atrofico, la ricerca di segni semeiologici ecografici che possano indirizzare verso la malattia primitiva è veramente difficile. Infatti, il rene terminale si caratterizza ecograficamente per la perdita del disegno cortico-midollare, l'incremento diffuso della ecogenicità parenchimale e, spesso, per l'omogeneizzazione degli echi parenchimali con il complesso iperecogeno centrale [12].

Forme meno avanzate

Esistono alcuni criteri che possono indirizzare sul tipo di nefropatia e l'ecografia in questi casi svolge un ruolo diagnostico fondamentale.

- a. Nel danno da *glomerulonefrite cronica*, causa più frequente di uremia terminale, i reni si riducono progressivamente di dimensioni, sono simmetrici e ben riconoscibili nella loggia. I margini sono finemente irregolari ed il parenchima è nettamente demarcato dal complesso iperecogeno centrale, seppur privo di qualsiasi differenziazione cortico-midollare [13].
- b. Nel diabete, nel mieloma, nelle *glomerulonefriti associate a malattie sistemiche*, nelle vasculiti è spesso evidente una discrepanza fra morfologia e funzione renale con il riscontro di una biometria paranormale (\varnothing L. coronale di circa 10 cm, spessore parenchimale di 16-18 mm) alla presenza di una compromissione funzionale avanzata o terminale [13].
- c. Nelle *nefropatie interstiziali croniche* i segni più tipici sono i margini irregolari e la presenza di cicatrici e di ipertrofia segmentaria pseudonodulare del parenchima. Il Color-Doppler documenta uno scompaginamento del disegno vascolare intrarenale, quindi è a volte necessario ricorrere alla TC o alla RNM per escludere neoformazioni su rene pielonefritico.
- d. Nelle *forme ostruttive* questo quadro può associarsi a dilatazione e corticalizzazione del sistema caliceale [14, 15]. Nella nefropatia ostruttiva cronica (stenosi del giunto pieloureterale, litiasi giuntale ostruente) il rene si trasforma progressivamente in una grossa sacca amorfa, anecogena nelle ostruzioni senza infezione e ripiena di materiale strutturato e/o corpuscolato nella idropionefrosi. Nel rene *matico tubercolare* le cavitazioni parenchimali sono frammiste a calcificazioni e ad aree di fibrosi.
- e. Il rene *policistico* non pone grossi problemi di diagnosi differenziale [16]. Esistono ecograficamente varianti morfologiche di rene policistico in cui prevalgono cisti di grosso diametro (\varnothing medio >3 cm) e varianti, più frequenti, in cui prevale una degenerazione a piccole cisti ($\varnothing <3$ cm). Sebbene non siano disponibili studi che documentino una differenza evolutiva, clinicamente il rene policistico con degenerazione a piccole cisti ha una più rapida evoluzione verso l'uremia terminale.

9.3 Valutazione del rene ischemico

9.3.1 Breve storia

La storia dell'ipertensione renovascolare (IRV) ha due capisaldi nella prima metà del '900 negli studi sperimentali sul cane [17] e nella scoperta del sistema renina-angiotensina e del suo specifico ruolo nell'ipertensione da stenosi dell'arteria renale [18]. Sull'onda di queste acquisizioni, negli anni '70 è invalso l'uso di sottoporre i pazienti ipertesi ad angiografia e quelli con stenosi dell'arteria renale (SAR) a correzione chirurgica nel tentativo di normalizzare la pressione arteriosa. L'esperienza clinica ha successivamente dimostrato che:

1. la SAR è relativamente frequente nei pazienti ipertesi;
2. in casistiche autoptiche di pazienti anziani e diabetici, l'incidenza della SAR è molto più elevata (da 8 a 27%) rispetto alla prevalenza clinica della IRV;
3. che l'indiscriminata applicazione delle procedure chirurgiche è destinata sicuramente a deludere perché i benefici attesi (la correzione della pressione arteriosa) non ne consegue sistematicamente. Si è così compresa la differenza fra ipertensione

e malattia "renovascolare" (MRV) e che la diagnosi di IRV è certa solo nei casi in cui la correzione della stenosi renale si accompagna ad un miglioramento persistente della pressione arteriosa. Puntualizzare la differenza fra IRV e MRV è essenziale per giustificare l'uso di molteplici e costose tecniche di *screening*.

9.3.2 Progressione del danno vascolare

L'estensiva applicazione negli ultimi anni delle tecniche di rivascolarizzazione (angioplastica, *stenting*) trova una giustificazione nel fatto che la malattia renovascolare è per sua natura progressiva ed è diventata responsabile di almeno il 20% dei casi di insufficienza renale cronica terminale con ingresso nei programmi di dialisi. Questi dati sono peraltro destinati ad aumentare drammaticamente nelle popolazioni occidentali in relazione all'aumento dell'aspettativa di vita ed all'invecchiamento della popolazione generale. Pertanto i costi sociali sono destinati ad aumentare parallelamente.

Mancano in letteratura studi mirati sulla progressione del danno renale e del recupero funzionale del rene ischemico, tuttavia i dati disponibili giustificano la necessità di un programma estensivo di *screening* precoce, specialmente per le ricadute che ne deriverebbero in campo nefrologico.

9.3.3 La stenosi dell'arteria renale (SAR). Richiami anatomo-patologici

La SAR è sostenuta nell'80-85% dei casi da aterosclerosi e nel restante 15-20% dei casi da patologia fibrodisplastica. La SAR *aterosclerotica* interessa frequentemente il tratto ostiale ed iniziale dell'arteria, si manifesta in pazienti di età >50 anni, portatori di fattori di rischio cardiovascolare (fumo, diabete, dislipidemia), ipertesi, con lieve proteinuria (<1 gr/die), microematuria, senza precedenti anamnestici di nefropatia parenchimale. Non è infrequente in questi pazienti con malattia aterosclerotica sistemica la coesistenza di aneurismi ed ateromasia dell'aorta (30% dei casi), di cardiopatia ischemica (28% dei casi) e di arteriopatia obliterante cronica degli arti inferiori (29%). La SAR aterosclerotica tende a progredire nel 40-45% dei casi e l'evoluzione verso l'occlusione completa è particolarmente frequente nelle stenosi >75% [19]. Le lesioni aterosclerotiche sono spesso bilaterali e possono essere complicate da emorragie subintimali e calcificazioni. La malattia arterosclerotica può interessare estesamente l'arteria renale determinandone un restringimento diffuso responsabile di ischemia critica ed associarsi a nefroangiosclerosi parenchimale e malattia ateroembolica renale generando quadri misti di malattia ischemica difficilmente differenziabili. La SAR *fibrodisplastica* viene classificata in relazione alla tunica vascolare interessata. La variante più frequente è la fibrodisplasia della media (60-65% dei casi) che interessa il tratto medio-distale dell'arteria e si estende spesso nei rami segmentari. Raramente questa variante assume i caratteri di malattia sistemica delle arterie associandosi a lesioni simili delle carotidi e delle arterie celiache. In un terzo dei casi le stenosi fibrodisplastiche tendono a progredire, ma il rischio di occlusione totale o di dissezione è basso. La seconda variante in ordine di frequenza è la fibrodisplasia perimediale che si associa alla presenza di microaneurismi che conferiscono all'arteria il caratteristico aspetto a "corona di rosario". La fibrodisplasia dell'intima è una variante tipicamente infantile determinata da un ispessimento anulare di natura mesenchimale. Molto rare, infine le forme peri-avventiziali.

Infine una SAR può anche conseguire alla estensione in senso craniale di un *aneurisma aortico lombare*, alla *dissecazione dell'aorta* (dissezione tipo III De Bakey) o *dissecazione della arteria renale* per manovre iatrogene (angioplastica).

9.4 Tecniche diagnostiche per stenosi dell'arteria renale

Indagini usate per lo *screening* della IRV se applicate a popolazioni molto selezionate, con alta prevalenza della malattia, risultano dotate di buona sensibilità e specificità. Tuttavia, il valore predittivo positivo di questi test (cioè la % di volte in cui il test positivo corrisponde alla presenza di malattia) si riduce marcatamente se essi vengono condotti sulla popolazione generale. Di conseguenza nessuna delle indagini può essere considerata "ideale".

9.4.1 L'arteriografia convenzionale o per sottrazione

Essa rappresenta a tutt'oggi l'indagine di riferimento per la diagnosi di SAR (Fig. 9.3, 9.4). L'uso estensivo dell'angiografia, proposto nei pazienti con segni clinici altamente sospetti di IRV [20], è sconsigliabile nei pazienti anziani e/o diabetici e/o con insufficienza renale lieve-moderata, a causa della nefrotossicità del mezzo di contrasto. Limite non trascurabile dell'angiografia è rappresentato dalla scarsa accuratezza di valutazione del grado di stenosi giudicata comunemente con stima visuale soggettiva.

9.4.2 L'angio-RNM

Di recente introduzione, ha consentito di superare il problema della nefrotossicità da mezzo di contrasto radiologico.

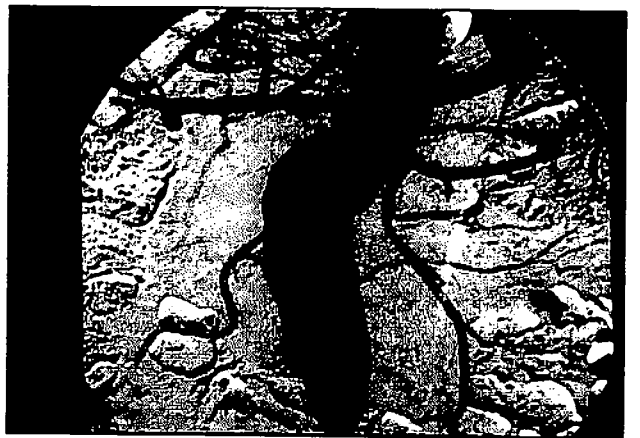
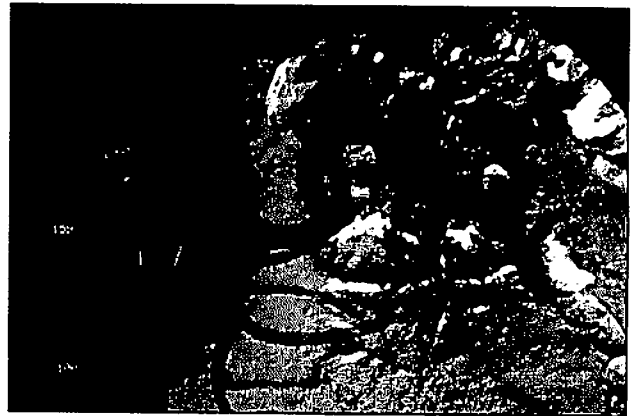
Figura 9.3 e 9.4 L'arteriografia renale convenzionale è il "gold standard" dell'imaging dell'arteria renale. Nelle due immagini la stenosi aterosclerotica del tratto iniziale dell'arteria renale destra si accompagna ad aterosclerosi marcata con scoliosi e sclerectasia preanaerumatica dell'aorta lombare.

Questa tecnica è particolarmente sensibile e specifica nella individuazione delle lesioni stenotiche situate nel tratto iniziale e medio del vaso (sensibilità del 100% e specificità del 90%) [21], mentre ha maggiori difficoltà nella definizione delle stenosi distali e segmentarie. La RNM ha inoltre la possibilità di quantificare il flusso renale, mentre trova il suo maggiore limite nei costi dell'indagine e nella disponibilità delle apparecchiature.

9.4.3 La TAC spirale

È una tecnica non invasiva che offre la possibilità di individuare su piani diversi e ricostruire tridimensionalmente il tragitto delle arterie renali ovviando ad uno dei maggiori limiti dell'arteriografia planare tradizionale, soprattutto per una migliore definizione della lesione, della sua estensione e dell'impegno del lume vasale. Al pari dell'aortografia tuttavia impone l'uso di mezzo di contrasto iodato, con le controindicazioni ed effetti avversi noti. In popolazioni selezionate, con alta prevalenza di malattia renovascolare, la TAC spirale ha mostrato una sensibilità e specificità rispettivamente del 91% e del 99%. [22].

9.5 Indagini morfofunzionali per forma renovascolare

9.5.1 La scintigrafia renale basale

Essa consente di evidenziare e quantizzare la "massa renale funzionante" in termini di funzione sia tubulare (^{131}I , ^{123}I -Hippuran, $^{99\text{m}}\text{Tc}$ -ECD, -MAG3) che glomerulare ($^{99\text{m}}\text{Tc}$ -DTPA) a seconda dei traccianti usati. Il riscontro di un'asimmetrica captazione del tracciante (almeno 10% di differenza) ed il prolungamento del tempo medio di transito (>240 sec in assoluto o più lungo di 60 sec rispetto al rene controlaterale sano) sono criteri di sospetto per una SAR emodinamicamente significativa. La sensibilità e la specificità del solo esame basale in casistiche non selezionate non sono elevate (75%), in dipendenza da vari fattori, come il grado di stenosi e di compromissione funzionale del rene affetto, la mono- o bilateralità delle stenosi, la loro possibile segmentarietà, lo stato di idratazione del paziente, la coesistenza di altre patologie renali. L'esame è tuttavia particolarmente utile per la valutazione basale della funzione renale, sia globale che di ogni singolo rene, nella valutazione pre-rivascolarizzazione e nel *follow-up*.

9.5.2 La scintigrafia renale con ACE-inibizione

Il confronto morfo-funzionale tra l'esame basale e quello ottenuto dopo ACE-inibizione (tradizionalmente come Test Scintigrafico al Captopril) ha elevato particolarmente la specificità dell'esame scintigrafico al 90-100% [23]. Tale effetto è dovuto all'abolizione farmacologica della regolazione del filtrato da parte della angiotensina II nel rene "ischemico", con conseguente riduzione funzionale scintigraficamente e renograficamente apprezzabile a carico del rene omolaterale alla stenosi. Un risultato positivo è altamente predittivo di successo clinico della rivascolarizzazione, pertanto diagnostico di IRV. Per tale motivo il test è impiegato sia come

screening diagnostico per IRV in casistiche clinicamente selezionate, sia come esame funzionale nella decisione clinica circa la rivascolarizzazione renale, in SAR già diagnosticate con metodiche di imaging.

Il limite principale è rappresentato dalla scarsa specificità per forma renovascolare nel rene "piccolo" (<30% di contributo alla funzione renale globale) e nell'insufficienza emuntoria di grado avanzato.

9.5.3 Ecografia convenzionale in B-mode

Offre solo segni indiretti nella diagnosi di SAR. Il rene ischemico cronico è un organo ipotrofico, significativamente ridotto di volume ed asimmetrico rispetto al rene controlaterale. L'asimmetria renale è da considerare significativa se la differenza di $\varnothing L$ è >2 cm. La struttura corticomidollare è conservata sino agli stadi terminali di involuzione, mentre lo spessore dell'anello parenchimale e della/e colonna/e mesorenali si riduce in modo uniforme e progressivo. Questo dato consente la diagnosi differenziale con il rene ipoplasico congenito che appare come un piccolo con spessore parenchimale nella norma. A differenza del rene ischemico il rene nefroangiosclerotico presenta un $\varnothing L$ paranormale (circa 10 cm), sclero-lipomatosi del seno renale, disegno corticomidollare sovvertito con iperecogenicità diffusa e, spesso, cisti acquisite di vario diametro.

9.5.4 L'eco-Doppler Duplex-scanner e l'Eco Color-Doppler (CD)

Fornisce una valutazione anatomica e funzionale delle arterie renali. Grazie allo sviluppo tecnologico, questa tecnica è da considerare il test di *screening* della SAR, sebbene la sua dipendenza dall'esperienza dell'operatore renda i dati di sensibilità e specificità variabili fra i singoli laboratori. I limiti più importanti dell'esame Color-Doppler sono:

1. la mancata visualizzazione delle arterie renali in pazienti obesi meteorici che varia nelle casistiche dal 10-40%;
2. la durata dell'esame che, anche in mani esperte, può raggiungere 20-30 minuti,
3. la difficoltà di individuare con un angolo di insonazione adeguato l'intero tragitto dei vasi renali;
4. la difficoltà di individuare correttamente i doppi distretti arteriosi con stenosi del vaso accessorio.

Il Color Power-Doppler ha ridotto sensibilmente i tempi di esame poichè facilita, con il posizionamento di un box-colore, l'individuazione dei vasi renali dal peduncolo di origine sino all'ilo. Questo permette un campionamento rapido ed efficace della curva velocità/tempo nei vari tratti (ostiale, prossimale e medio-ilare) del vaso e la determinazione dei parametri quantitativi utili per definire la SAR. I criteri di diagnosi si dividono in diretti (indici prossimali) ed indiretti (indici distali). Il criterio più immediato e diretto di stenosi è il riscontro, in un settore del vaso, di una marcata accelerazione sisto-diastolica con dispersione spettrale associata. Valori di velocità di picco sistolico (VPS) >180-200 cm/sec sono indicativi di stenosi critica (60%) (Fig. 9.5, 9.6). Un rapporto della VPS in arteria renale ed aorta, (RAR) <3,5 è indicativo di stenosi inferiore al 60%; un RAR >3.5 è indicativo di stenosi >60%

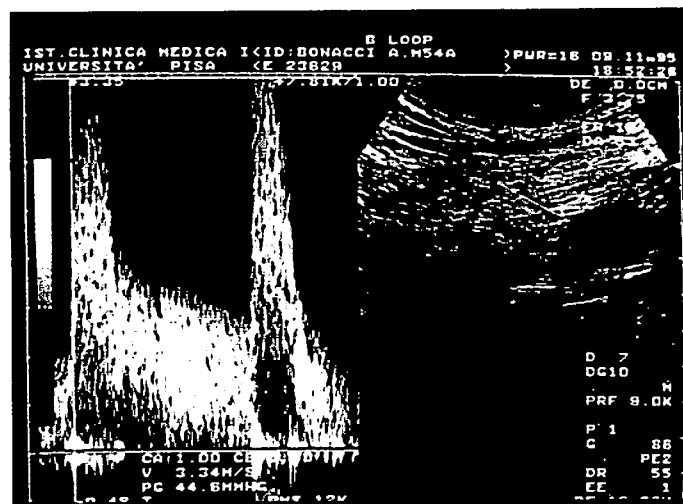
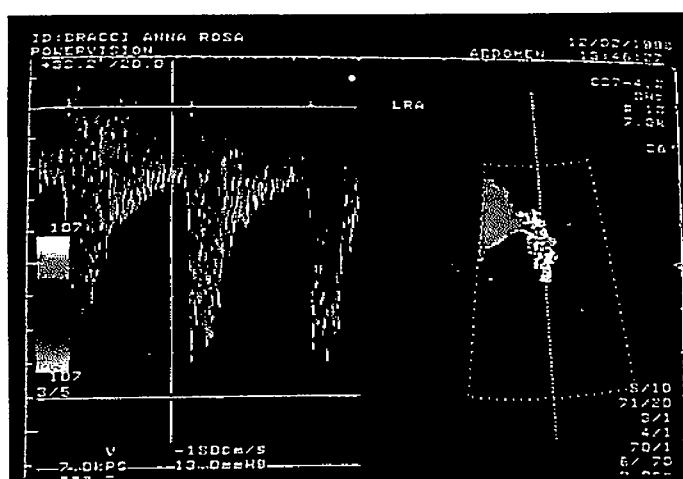


Figura 9.5 e 9.6 Campionamento CD e duplex dell'arteria renale sinistra (Fig. 5) e dell'arteria renale destra (Fig. 6). I segni diretti di stenosi sono: l'artefatto di "aliasing" al campionamento CD (effetto mosaico nel tratto iniziale dell'arteria renale sinistra), l'incremento delle velocità sistole-diastoliche (VPS >180 m/sec), la dispersione spettrale causata dalla vorticosità del flusso.

La morfologia della curva V/t si altera e presenta un allungamento del tempo di ascesa sistolica con appiattimento delle velocità diastoliche. Questo fenomeno, già conosciuto nella semeiotica vascolare tradizionale come polso *parvus et tardus*, può essere quantificato calcolando sulla curva V/t l'indice di pulsatilità (IP), l'indice di resistenza (IR), l'accelerazione (A) ed il tempo di accelerazione (AT). Una marcata lateralizzazione degli indici di resistenza (>0,5) e le alterazioni della A e AT sono

(Tab. 9.1). L'ischemia cronica si accompagna a riduzione del volume renale.

Indicano la progressione della stenosi verso la steno-ostruzione completa: un \emptyset bipolare <9 cm, l'assenza quasi completa di un flusso peduncolare al campionamento CD, un velocitogramma amorfo nel tratto ostiale [24].

Gli effetti emodinamici della stenosi tendono ad esaurirsi dopo un breve tratto del vaso (1 cm circa). Pertanto il campionamento CD delle arterie renali deve interessare l'intero tragitto del vaso. Nei casi in cui non sia possibile campionare adeguatamente l'arteria renale principale la diagnosi di SAR può essere sospettata in base al calcolo sulla curva velocitometrica registrata a livello dei vasi ilari di parametri indiretti. A valle di un vaso arterioso stenotico,

Tabella 9.1 Segni diretti di stenosi ed ostruzione dell'arteria renale al Color-Doppler.

Stenosi emodinamicamente significativa	
• VPS	>180-200 m/sec
• RAR	<3,5 →stenosi <60%
• RAR	>3,5 →stenosi >60%
Steno-ostruzione completa	
• Criteri morfologici: \varnothing L <9 cm (asimmetria significativa)	
• Color-Doppler: assenza di segnale in sede ostiale	
• Duplex Doppler: complessi velocitometrici amorfi, appiattiti	

VPS, Velocità di Picco Sistolico; RAR, rapporto Velocità di Picco fra arteria renale ed aorta.

sufficientemente accurati nella definizione di stenosi >50%. [25, 26]. Recentemente è stato attribuito all'indice di resistenza un valore predittivo circa il successo clinico della rivascolarizzazione. [27].

L'introduzione recente nella pratica clinica degli ecoamplificatori (Levovist ®) e dell'imaging in seconda armonica (Color Power-Doppler in seconda armonica dopo contrasto) ha permesso di ridurre i tempi di esame e di migliorare sia la qualità dell'immagine sia la confidenza diagnostica del Color-Doppler convenzionale. Gli *echo-enhancers* sono microbolle di aria adese ad un vettore di galattosio e stabilizzate, in soluzione, da un involucro di acido palmitico. Sono innocue, non hanno controindicazioni assolute e determinano un marcato rinforzo del segnale vascolare registrabile sia con in CD sia con il duplex. Peraltro, insonate da una frequenza fondamentale (ad esempio 3,5 MHz) le microbolle entrano in risonanza ed emettono non solo la frequenza fondamentale ma anche frequenze multiple (armonica, ad esempio 7 MHz). Sottraendo opportunamente la frequenza fondamentale dalla frequenza armonica è possibile registrare un segnale di origine esclusivamente vascolare come nelle tecniche di imaging per sottrazione. L'efficacia dei mezzi di contrasto è stata già sperimentata con successo ed ha permesso un miglioramento della accuratezza diagnostica del CD riducendo significativamente i tempi di esame [28, 29].

9.6 Valutazione della morfologia e della struttura dell'aorta

Il CD è la tecnica di prima scelta nello studio dell'aorta addominale. L'aterosclerosi, in altre parole la presenza di placche aterocalcifiche e/o fibrolipoidi piane o vegetanti, rappresenta l'alterazione più frequente dell'aorta nei pazienti ipertesi, dislipemici, fumatori, specie se anziani e di sesso maschile. La presenza d'arteromasi rappresenta il principale fattore di rischio d'aneurisma dell'aorta [30, 31].

Gli aneurismi aterosclerotici dell'aorta addominale sono comunemente sottorenali ed asintomatici (Fig. 9.7, 9.8).

Lo studio ecografico seriato del \emptyset antero-posteriore e trasversale dell'aorta è fondamentale per il *follow-up* clinico ed il bilancio chirurgico dell'aneurisma. Frequentemente gli aneurismi presentano trombosi murale eccentrica ed asimmetrica e nel loro accrescimento in senso craniale possono inglobare e determinare stenosi delle arterie renali. In assenza di SAR, non è infrequente l'associazione di malattia aortica ateromasica e/o aneurismatica con nefroangiosclerosi. In questi casi è particolarmente ardua la diagnosi differenziale fra nefroangiosclerosi e malattia renale atero-embolica.

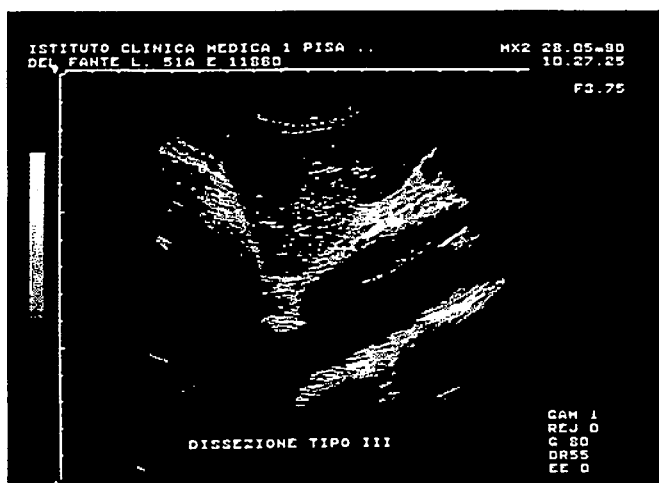


Figura 9.7 Dissecazione dell'aorta sottodiaframmatica (tipo III De Backer). Nel caso rappresentato il coinvolgimento delle arterie renali era stato causa di insufficienza renale acuta ischemica.

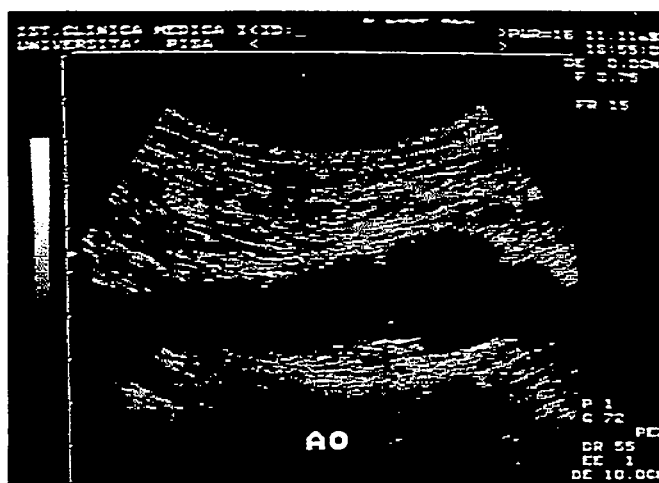


Figura 9.8 Marcata ateromasi e ectasia dell'aorta sottorenale.

9.7 Valutazione della progressione del danno d'organo da ipertensione

9.7.1 Spessore medio-intimale carotideo

La valutazione indiretta della progressione del danno d'organo nel paziente iperteso è tra i campi d'applicazione più recenti ed innovativi del CD. Diversi autori hanno indicato lo spessore medio-intimale della carotide comune, misurato a livello

della parete lontana del seno catodico con sonde ad alta frequenza, come *marker* di progressione di danno d'organo. Lo spessore medio-intimale definisce l'insieme dell'interfaccia media-intima della parete del vaso. Lo spessore normale non dovrebbe superare 0,7 mm. Spessori $>$ di 1 mm sono un chiaro parametro di danno aterosclerotico dei vasi [32].

9.7.2 Variazione degli indici di resistenza renali intraparenchimali

Un aumento degli indici di resistenza intrarenali è stato segnalato nei pazienti ipertesi con insufficienza renale cronica [33]. Recentemente, inoltre, alcuni autori hanno segnalato un progressivo incremento di tali indici anche nei pazienti con ipertensione essenziale grave e di lunga durata [34]. Il significato fisiopatologico ed il valore predittivo di queste osservazioni, nella valutazione della progressione del danno renale e degli effetti farmacologici degli antiipertensivi sul circolo intrarena-

le, rimane controverso.

Bibliografia

1. Oppenheimer DA, Carrol BA, Yousem S. *Sonography of normal adrenal glands*. Radiology 1983; 146: 157-160.
2. Marchal G, Gelin J, Verbeken E, et al. *High resolution real-time sonography of adrenal glands: a routine exploration*. J Ultrasound Med 1986; 5: 65-68.
3. Bowerman RA, Silver TM, Jaffe MH, et al. *Sonography of adrenal pheochromocytomas*. AJR 1981; 137: 1227-1231.
4. Udelsman R, Fishman E. *Radiology of the adrenal*. Endocrinol Metab Clin North Am 2000; 29: 27-42.
5. Korobkin M, Brodeur FJ, Yutzy GG, et al. *Differentiation of adrenal adenomas from nonadenomas using CT attenuation values*. AJR 1996; 166: 531-536.
6. Boland GW, Lee MJ. *Magnetic resonance imaging of the adrenal gland*. Crit Rev Diagn Imaging 1995; 36: 115-174.
7. Kloss RT, Gross MD, Francis IR, et al. *Incidentally discovered adrenal masses*. Endocr Rev 1995; 16: 460-484.
8. Abecassis M, McLoughlin MJ, Langer B, et al. *Serendipitous adrenal masses: prevalence, significance and management*. Am J Surg 1985; 149: 783-788.
9. Thrall JH, Freitas JE, Beierwaltes WH. *Adrenal scintigraphy*. Semin Nucl Med 1978; 8: 23-41.
10. Arnold DR, Villemagne V, Civelek AC, et al. *FDG PET scan: a sensitive tool for the localization of MIBG negative pelvic pheochromocytomas*. The Endocrinologist 1998; 8: 275-288.
11. Wadhi GE, Nance KV, Silverman JF. *Fine needle aspiration cytology of the adrenal gland: fifty biopsies in 48 patients*. Arch Pathol Lab Med 1992; 116: 841-846.
12. Sanders RC, Jeck DL. *B-scan ultrasound in the evaluation of renal failure*. Radiology 1976; 119: 199-202.
13. Weill FS, Bihl E, Rohmer P, Zeltner F. *Bossus, nains, géants et fantômes*. In: Weill FS, Bihl E, Rohmer P, Zeltner F (eds). "L'ultraonographie rénale". Paris: Vigot 1985; 155-168.
14. Sanders RC, Bearman S. *B-scan ultrasound in the diagnosis of hydronephrosis*. Radiology 1973; 108: 375-382.
15. Talner LB, Ellenbogen PH, Scheible FW, et al. *Ultrasonic detection of urinary tract obstruction in renal failure*. Invest Radiol 1978; 13: 383-389.
16. Lawson TL, McClennan BL, Shirkhoda A. *Adult polycystic kidney disease: ultrasonographic and computed tomographic appearance*. JCU 1978; 6: 297-302.
17. Goldblatt H, Lynch J, Hanzal RF, et al. *Studies on experimental hypertension. The production of persistent elevation of systolic blood pressure by means of renal ischemia*. J Exp Med 1934; 59: 347-378.
18. Laragh JH, Sealey JE, Buhler FR, et al. *The renal axis and vasoconstriction volume analysis for understanding and treating renovascular and renal hypertension*. Am J Med 1975; 58: 4-13.
19. Zierler RE, Bergelin RO, Davidson RC, et al. *A prospective study of disease progression in patients with atherosclerotic renal artery stenosis*. Am J Hypertens 1996; 9: 1055-1061.

20. van Jaarsveld BC, Derkx FHM, Schalekamp MADH. *Renovascular hypertension: selecting patients for diagnostic angiography and predicting the outcome of therapeutic intervention.* J Nephrol 1995; 8: 5-11.
21. Grist GD. *Magnetic resonance angiography of renal artery stenosis.* AM J Kidney Dis 1994; 24: 700-71.
22. Rubin GD, Dake MD, Napel S. *Spiral CT of renal artery stenosis: comparison of three dimensional rendering techniques.* Radiology 1994; 190: 181-189.
23. Fommei E, Ghione S, Palla L, et al. *Renal scintigraphy captopril test in the diagnosis of renovascular hypertension.* Hypertension 1987; 10: 212-220.
24. Strandness DE. *Doppler ultrasound diagnosis of renovascular hypertension.* J Nephrol 1994; 7: 195-199.
25. Burdick L, Airoidi F, Marana I, et al. *Superiority of acceleration and acceleration time over pulsatility and resistance indices as screening tests for renal artery stenosis.* J Hypertens 1996; 14: 12229-12235.
26. Marana I, Airoidi F, Burdick L, et al. *Effects of balloon angioplasty and stent implantation on intrarenal echo-Doppler velocitometric indices.* Kidney Int 1998a; 53: 1795-1800.
27. Radermacher J, Chavan A, Blek J, et al. *Use of Doppler Ultrasonography to predict the outcome of therapy for renal-artery stenosis.* N Engl J Med 2001 Feb 344 (6): 410-417.
28. Missouriis CG, Allen CM, Balon FG, et al. *Non-invasive screening for renal artery stenosis with ultrasound contrast enhancement.* J Hypertens 1996; 14: 519-524.
29. Meola M, Barsotti M, Cozza V, et al. *Diagnosis of renovascular disease by color Doppler and eco-contrast enhancement.* Nephrol Dial Transpl 1998; 13: 64.
30. Tilson Md. *Aortic aneurysms and atherosclerosis.* Circulation 1992; 85: 378-379.
31. Pentimone F, Del Corso L, Meola M, et al. *L'invecchiamento dell'aorta: studio morfologico.* La clinica Terapeutica 1994; 144: 413-418.
32. Ghiadoni L, Taddei S, Virdis A, et al. *Endothelial function and common carotid artery wall thickening in patients with essential hypertension.* Hypertension 1998; 32: 25-32.
33. Kim S H, Kim WH, Choi B, et al. *Doppler ultrasound in patients with medical renal disease: resistive index vs serum creatinine level.* Clin Radiol 1992; 45: 85-87.
34. Alterini B, Mori F, Terzani E, et al. *Renal resistive index and left ventricular hypertrophy in essential hypertension: a close link.* Ann Ital Med Int 1996; 11: 107-113.